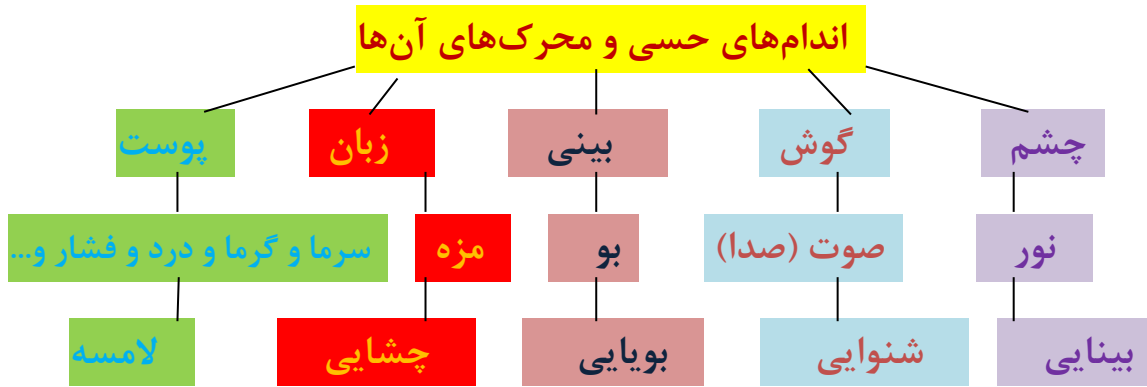


به نام خدا

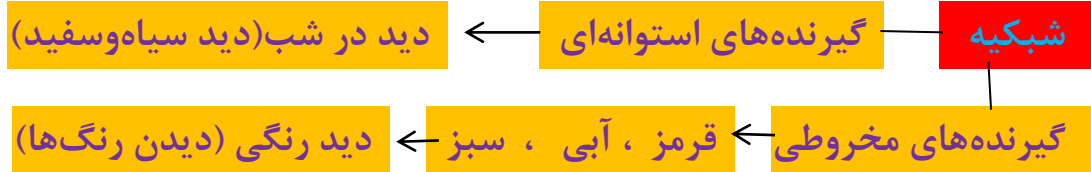
نقشه مفهومی فصل ۵

حس و حرکت



ساختمان چشم

الف: لایه‌های چشم



مشیمیه دارای رگهای خونی به منظور تغذیه سلول‌های چشم ، تشکیل عنبیه ، مردمک کنترل عبور نور به داخل چشم

صلبیه پرده‌ی سفید اطراف کره چشم که وظیفه حفاظتی دارد.

ب: قسمت‌های انکساری

قرنیه: بخش برجسته‌ی شفاف جلوی چشم

زلالیه: مایعی که فضای بین قرنیه و عدسی را پر می‌کند.

عدسی: تشکیل تصویر بر روی شبکیه

زجاجیه مایعی که فضای داخل کره چشم را پر می‌کند.

مرکز تنظیم حس بینایی بخش پس سری قشر مخ است.

ساختمان گوش

گوش داخلی

مجاری نیم‌دایره

بخش حلزونی

گوش میانی

استخوان‌های کوچک گوش

برده‌ی صماخ

گوش بیرونی

مجرای شنوایی

لاله گوش

گوش بیرونی: جمع‌آوری امواج صدا و هدایت امواج صدا به گوش میانی

گوش میانی: تقویت امواج صدا و هدایت آن به گوش داخلی

گوش داخلی: بخش حلزونی (دارای گیرنده‌های شنوایی) ، بخش مجاری

نیم‌دایره‌ای (گیرنده‌های حس تعادل)

سلول‌های گیرنده‌ی حس شنوایی ، امواج صدا را به پیام عصبی تبدیل می‌کنند و

پیام‌ها به قشر گیجگاهی مخ فرستاده می‌شوند و درک شده و ما صدا را می‌شنویم.

ساختمان بینی

گیرنده‌های حس بویایی در داخل بینی قرار دارند که وقتی مولکول‌های مواد بودار به صورت گاز وارد بینی می‌شوند، این گیرنده‌ها تحریک شده و پیام عصبی بویایی ایجاد شده به منظور درک و شناسایی به قشر مخ فرستاده می‌شوند.

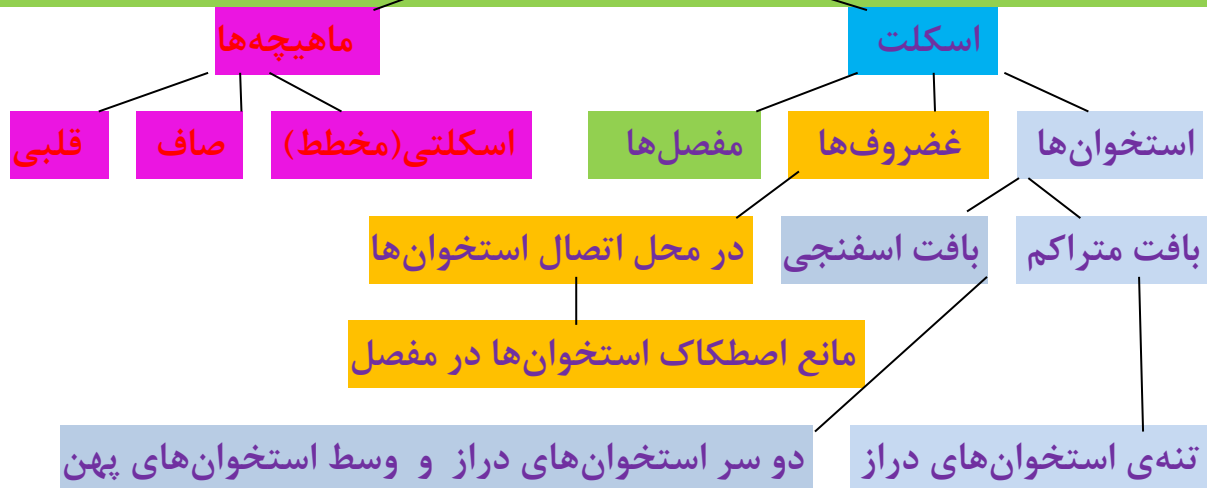ساختمان زبان

گیرنده‌های حس چشایی بر روی زبان قرار دارند که مزه‌های شیرینی (نوک زبان) و تلخی (ته زبان) و ترشی و شور (کناره‌های زبان) را احساس کرده و با حل شدن مواد غذایی در بزاق دهان تحریک می‌شوند و پیام عصبی چشایی به قشر مخ فرستاده می‌شوند و ما مزه غذاها را احساس می‌کنیم.

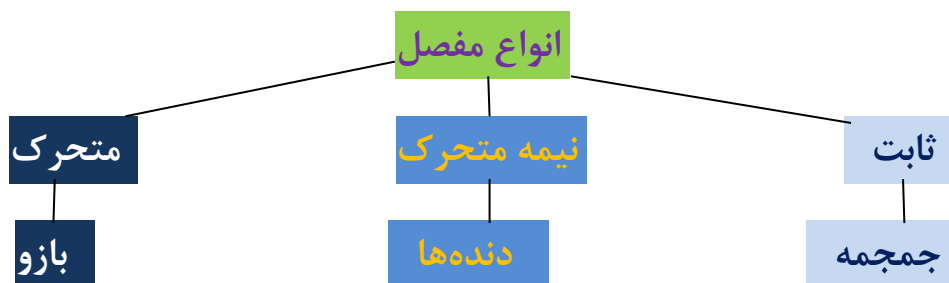
ساختمان پوست

گیرنده‌های حس لامسه (گرما، سرما، فشار ، درد ، لمس) در پوست قرار دارند که با تحریک گیرنده‌های هر کدام، پیام عصبی ایجاد شده و به قشر مخ فرستاده می‌شود و حس مربوطه درک و شناسایی می‌شود.

دستگاه حرکتی



ساختمان استخوان: سلول‌های استخوانی در ماده‌ی زمینه‌ای از کلسیم و فسفر و رشته‌های پروتئین قرار دارند.



مقایسه انواع ماهیچه



نوع	اسکلتی	صاف	قلبی
عمل	ارادی	غیرارادی	غیرارادی
رنگ	قرمز	سفید	قرمز
محل	متصل به استخوان‌ها	دیواره دستگاه گوارش و رگ‌ها و...	قلب

تعریف مفاهیم دستگاه حرکتی

اسکلت: مجموع استخوان‌ها و غضروف‌ها و اتصالات آن‌ها (مفصل‌ها)

مفصل: محل اتصال استخوان‌ها به یکدیگر

رباط: نوارهایی از بافت پیوندی که در محل مفصل استخوان‌ها را محکم در کنار یکدیگر نگه می‌دارد.

زردپی: رشته‌هایی از بافت پیوندی که ماهیچه‌ها را به استخوان‌ها متصل می‌کند.

موفق باشید: ارجمندیا

